

Rekonstruktion großer Zysten im Kieferknochen unter Einsatz von rhBMP-2

Bei der operativen Entfernung großer Zysten im Kieferknochen stellt sich nach der Zystektomie das Problem, die knöcherne Höhle zu füllen, bevor sie verschlossen wird. In Zeiten, als ein Auffüllen noch nicht möglich war oder nicht durchgeführt wurde, wurden große Zysten nach deren Operation zu Nebenhöhlen der Mundhöhle gemacht. Später versuchte man, sie durch Injektion von Eigenblut aufzufüllen. Daran schloss sich die Phase des Einsatzes von alloplastischen und xenogenen Materialien an.^{1,2,3,4,5}

DR. KARL-HEINZ SCHUCKERT, DR. STEFAN JOPP/HANNOVER

Das Ziel der chirurgischen Tätigkeit – Restituo ad integrum – konnte aber nur durch die Implantation von autologem Knochen erreicht werden. Dieser musste an einer anderen Stelle, in der Regel in der Mundhöhle (retromolarer Bereich des Unterkiefers oder Kinnregion), entnommen werden. Nach seiner Zerkleinerung wurde er dann in den knöchernen Hohlraum eingebracht. In neuerer Zeit ergab sich auch die Möglichkeit, durch zweizeitiges operatives Vorgehen eine geringe Menge Periost zu entnehmen, diese ex corpore zu einer größeren Menge Knochen anzuzüchten und in einem Zweiteingriff die Zystektomie durchzuführen und den Knochen zu implantieren.

Die Verfügbarkeit des knocheninduzierenden Wachstumshormons rhBMP-2 eröffnet jetzt neue Chancen des chirurgischen Vorgehens.^{6,7} In großen Knochenhöhlen wächst körpereigener Knochen, ohne dass dieser an einer anderen Körperstelle vorher entnommen werden muss. Dies geschieht mit einer großen Sicherheit und in

einer überschaubaren Zeit. Die folgende Falldarstellung demonstriert exemplarisch das Vorgehen im Einzelnen, durch radiologischen Nachweis die Bildung von Knochen und gibt Sicherheitshinweise, die für das operative Vorgehen und die Überwachung des Patienten notwendig erscheinen.

Falldokumentation

Der 51-jährige Patient wies eine kleine radikuläre Zyste am Zahn 11 und eine ca. 20 x 16 mm große Zyste im linken Oberkiefer auf, die die Wurzeln der Zähne 21 und 22 einschloss (Abb. 1 und 2). Nach paramarginaler Schnittführung von 12 bis 24 wurde der vestibuläre Knochen des Oberkiefers dargestellt. Zur Entfernung der Zysten musste lediglich im Oberkiefer rechts eine geringe Menge Knochen entfernt werden. Links war vestibulär der Zyste kein Knochen mehr vorhanden (Abb. 3). Nach Ausräumen der

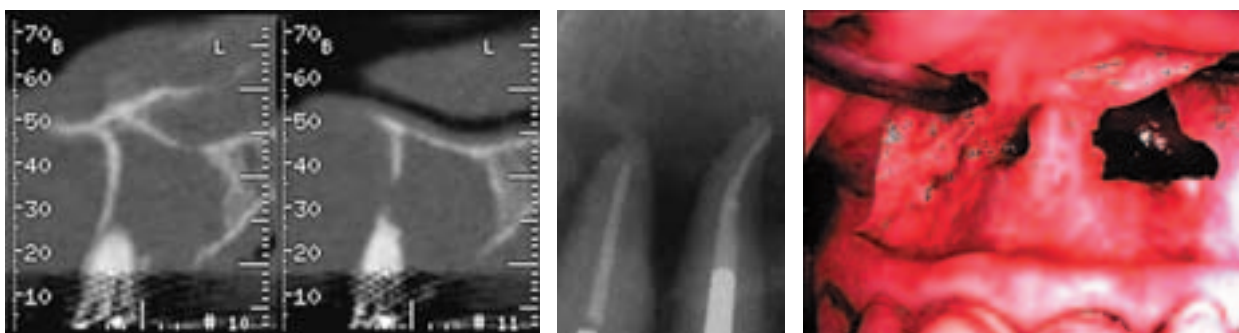

Abb. 1: Zyste Oberkiefer links Regio 21/22, CT. – Abb. 2: Radikuläre Zyste 21/22, Röntgenbild. – Abb. 3: OP-Situation.

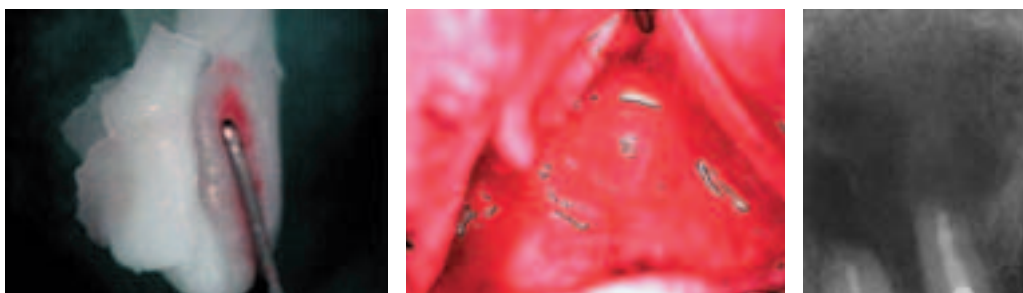


Abb. 4: rhBMP-2 auf Trägerkollagen. – Abb. 5: Große zystische Höhle Oberkiefer links mit rhBMP-2 aufgefüllt. – Abb. 6: Röntgenkontrolle Regio 21/22 postoperativ.

knöchernen Höhlen und deren Desinfektion wurde die Implantation von rhBMP-2 auf dem dazu gehörigen Trägermaterial durchgeführt (Abb. 4 und 5). Es folgten ein speicheldichter Wundverschluss und eine Röntgenkontrolle (Abb. 6). Wegen der starken Lockerung (Grad II/III) trug der Patient eine Aufbissschiene, die bereits präoperativ angefertigt worden war (Abb. 7). Nach komplikationsloser Wundheilung wurden nach einer Woche die Nähte entfernt (Abb. 8) und nach vier Wochen waren die Zähne so gefestigt, dass das Tragen der Schiene nicht mehr nötig schien. Bereits zwei Wochen postoperativ konnte neu gebildete Trabekelstruktur diagnostiziert werden (Abb. 9). Nach zwölf Wochen zeigte sich eine dichte Anlagerung von neu gebildetem Knochen bis an die resezierten Wurzelränder (Abb. 10). Nach drei und sechs Monaten waren die Zähne fest (Grad 0). Gegenüber der vorigen Röntgenkontrolle zeigte das Bild sechs Monate postoperativ eine deutliche Zunahme der Sklerosierung (Abb. 11).

Sicherheitskriterien

Jedes Medikament bietet von der Unverträglichkeit, über Abstoßung bis hin zum allergischen Schock alle Komplikationsmöglichkeiten. Insbesondere bei neuen Medikamenten, zu denen es noch keine empirischen Daten gibt bzw. keine Langzeiterfahrungen vorliegen, besteht eine gewisse Unsicherheit. Komplikationsträchtig erscheint beim Einsatz von rhBMP-2 möglicherweise in erster Linie die Trägersubstanz, sodass ein Monitoring während der Operation geboten ist.

Ein weiterer Aspekt für eine Überwachung der Patienten ist das durchschnittliche Patientenalter. Bedingt durch die Veränderungen der Bevölkerungspyramide wird unser Klientel immer älter, was auch eine Zunahme der Begleiterkrankungen bedeutet. In den anderen Einsatzbereichen des rhBMP-2, wie zum Beispiel in der Extremitäten- und Wirbelsäulenchirurgie stellt sich die Frage des Monitoring nicht, da die Patienten von Seiten der Anästhesie unter Vollnarkose bereits komplett überwacht werden. Für den Bereich der ambulanten Operationen in Lokalanästhesie erscheint allerdings eine nicht invasive Überwachung mit EKG und Kontrolle von Blutdruck und Puls geboten. Bei der bereits bestehenden Überwachung bietet sich ein Ausweiten der anästhesiologischen Maßnahmen an. So ist die Analgosedierung geeignet, bessere Operationsbedingungen durch eine Ruhigstellung des Patienten, auch bei langen Eingriffen, und ein niedriges Blutdruckniveau zu schaffen.

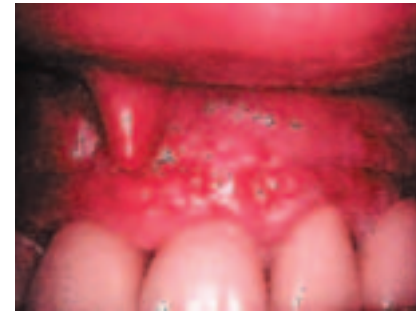
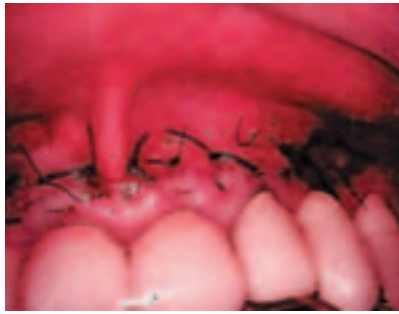
Abb. 7: Wundverschluss und Schiene. – Abb. 8: Zustand nach Nahtentfernung.

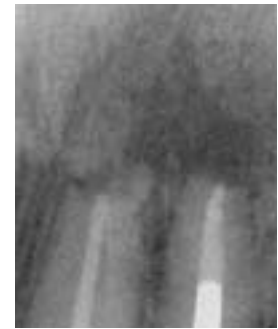
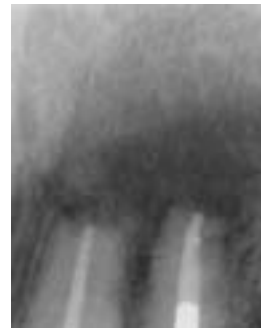
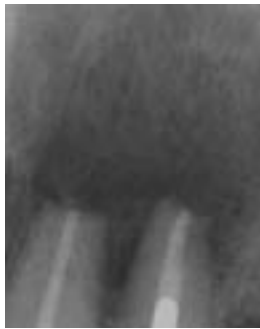Abb. 9: Röntgenkontrolle 21/22 zwei Wochen postoperativ. – Abb. 10: Röntgenkontrolle 21/22 zwölf Wochen postoperativ. – Abb. 11: Röntgenkontrolle 21/22 sechs Monate postoperativ.

Beurteilung

Der Einsatz von rhBMP-2 ermöglicht die Rekonstruktion von körpereigenen Knochen ohne dessen Entnahme und Transplantation. Dies reduziert den chirurgischen Aufwand erheblich und damit auch die Belastung für den Patienten und die möglichen postoperativen Probleme.

Zusammenfassung

Der vorgestellte Fall zeigt exemplarisch einen neuen Weg in der rekonstruktiven Knochenchirurgie auf. Unter Berücksichtigung der notwendigen Sicherheitskriterien eröffnet sich durch die dargestellte Methode eine für Operateur und Patient elegante Variante, dem Ziel – Resituatio ad integrum – so nah wie möglich zu kommen.

Die Literaturliste kann in der Redaktion angefordert werden.

Die teils geminderte Qualität der Abbildungen bitten wir zu entschuldigen.

Korrespondenzadresse:
Dr. Karl-Heinz Schuckert
INDENTE – Institut für innovative Zahnheilkunde
Ellernstraße 23
30175 Hannover
Tel.: 05 11/8 50 62 32, Fax: 05 11/28 17 57
E-Mail: info@indente.de